

Mucormicosis rinosinusal en paciente inmunocompetente.

Dr. Carlos Daniel Sztern*
Dr. Pablo Begue**
Dra. María Greco***
Dr. Emilio Cecchini****¹
Fundación Dr. José María Mainetti. INUNINF.
La Plata. Argentina.

Abstract

La mucormicosis, es una infección oportunista poco frecuente y potencialmente letal, causada por hongos del orden de los Mucorales.

El mucor, es un saprófito ubicuo de distribución geográfica universal, que se encuentra en el moho de las frutas, pan, desechos orgánicos variados y también en cintas adhesivas no estériles.

Afecta más frecuentemente a pacientes inmunocomprometidos (diabetes, leucemia, SIDA, etc). Aunque la clínica es sugerente, el diagnóstico de certeza requiere la realización de cultivos o de biopsias de las zonas afectadas que demuestren la invasión de los tejidos por las hifas características.

La forma clínica más común es la rino orbito cerebral.

La anfotericina B es el tratamiento médico de elección, asociado a un adecuado desbridamiento quirúrgico de las zonas desvitalizadas y a la corrección de los factores predisponentes.

Aunque la intervención quirúrgica continúa siendo esencial, los avances en el tratamiento médico han permitido en algunos casos abordajes quirúrgicos más limitados, minimizando las pérdidas funcionales.

Se presenta el caso de una paciente de 11 años inmunocompetente, con mucormicosis rinosinusal crónica, sin compromiso orbito cerebral.

Introducción

La mucormicosis es una infección oportunista poco frecuente, de evolución aguda y potencialmente fatal causada por hongos del orden de los mucorales. Afecta principalmente a pacientes inmunocomprometidos, aunque se han descrito casos en pacientes sin evidencia de compromiso inmunológico [2,3]. La forma más frecuente es la rino-orbito-cerebral [12]. El diagnóstico se basa en el aislamiento del hongo por biopsia y cultivo de los tejidos [18]. El tratamiento consiste en la corrección de los factores predisponentes, el desbridamiento quirúrgico de los tejidos desvitalizados e infectados y la administración de anfotericina B en dosis suficientes [1,15]. Presentamos un caso de mucormicosis rinocerebral en una paciente inmunocompetente.

* Servicio de Otorrinolaringología. Centro Oncológico de Excelencia Fundación Prof. José María Mainetti.

** Servicio de Cirugía. Centro Oncológico de Excelencia Fundación Prof. José María Mainetti.

*** Servicio de Clínica Médica. Centro Oncológico de Excelencia Fundación Prof. José María Mainetti

**** Servicio de Infectología. Centro Oncológico de Excelencia Fundación Prof. José María Mainetti

Caso clínico

Paciente de 11 años, sexo femenino, proveniente de la ciudad de La Plata, sin antecedentes patológicos previos de importancia que consultó por obstrucción ventilatoria nasal, rinorrea serohemática y sensación de plenitud en el macizo facial izquierdo de dos meses de evolución.

El examen endoscópico reveló la presencia de mucosa edematosa de color grisáceo oscuro que ocupaba toda la fosa nasal. La RMN mostró pansinusitis máxilo-etmoido-fronto-esfenoidal izquierda con

obstrucción total del complejo osteomeatal por un cornete medio excesivamente desarrollado.[Figuras 1-4] Inicialmente se había pensado en la presencia de cornete buloso. Con resultado negativo para el cultivo de secreciones; la paciente tuvo respuesta no satisfactoria para el tratamiento inespecífico instituido.

Se realizó microcirugía endonasal efectuando resección de cornete medio hipertrófico, conformado por mucosa friable y necrosada de color gris claro, que ocupaba todo el meato longitudinal medial y obstruía el complejo osteomeatal. Se llegó hasta el ostium del seno maxilar logrando la apertura del mismo y obteniendo contenido mucopurulento. Se abordó cara anterior de seno esfenoidal izquierdo logrando su drenaje.

El estudio histopatológico informó la presencia de hifas micóticas. El estudio micológico fue inespecífico. Después de esta cirugía la paciente evolucionó en forma favorable, con persistencia de la sensación de pesadez facial.

Tres semanas después la paciente elimina espontáneamente material mucopurulento por nariz izquierda, que es enviado a analizar al laboratorio de micología del Htal. San Juan de Dios. El informe fue positivo para *mucor*, lo que hizo necesario el cambio de conducta. La RMN realizada en ese momento, puso en evidencia la neumatización del seno esfenoidal inicialmente ocupado

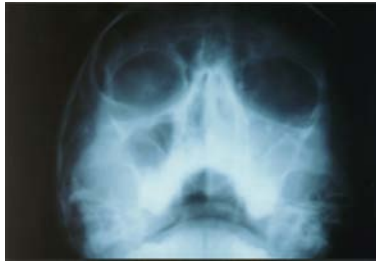

Fig. 1. Rx mentonasoplaca prequirúrgica que muestra el compromiso pansinusial izquierdo

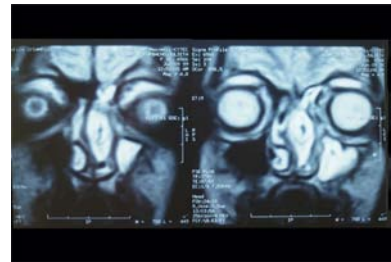


Fig. 2. RMN prequirúrgica. Compromiso de senos maxilar y frontal. Se aprecia el desarrollo marcado de cornete medio

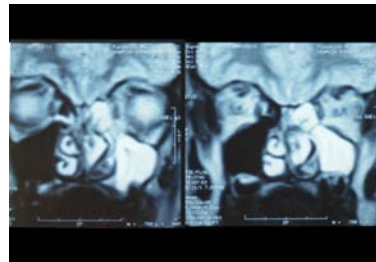


Fig. 3. RMN prequirúrgica. Compromiso máxilo-etmoidal

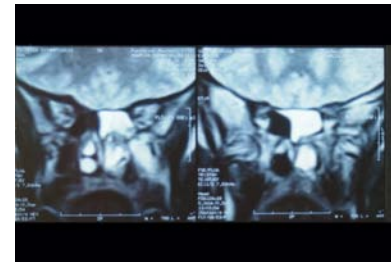


Fig. 4. RMN prequirúrgica. Compromiso de seno esfenoidal izquierdo.

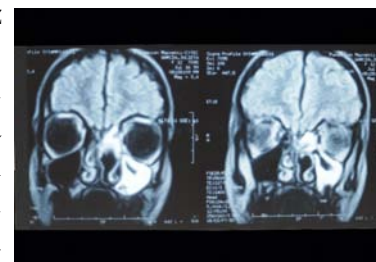


Fig. 5. RMN postquirúrgica Compromiso etmoideo maxilar parcial

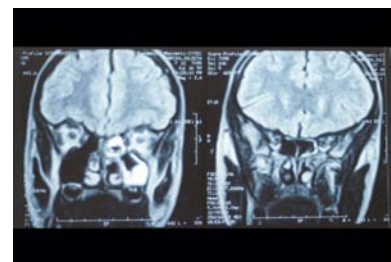


Fig. 6. RMN postquirúrgica Compromiso etmoideo maxilar parcial

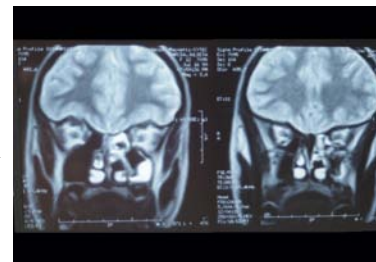


Fig. 7. RMN postquirúrgica Compromiso etmoideo maxilar parcial

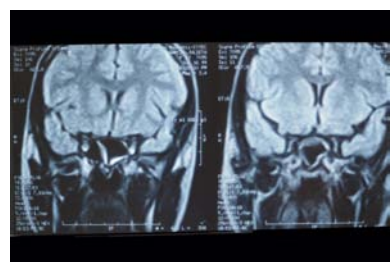


Fig. 8. RMN postquirúrgica Seno esfenoidal libre.

y la neumatización parcial del seno maxilar, persistiendo el compromiso de las celdas etmoidales. [Figuras 5-8]

Se realizó una exhaustiva evaluación clínica investigando factores predisponentes; y fueron descartadas diabetes, discrasias sanguíneas, alteraciones inmunológicas, etc. Algunos de los resultados de laboratorio fueron: HIV 1-2 no reactivo; G. Blancos= 11.500; Linfocitos= 1840 (16%); CD4= 736(40%); CD8=662(36%); Relación CD4/CD8= 1.1; IgA Secretoria= 5,9 gr/litro. Se internó la paciente y se comenzó la administración de anfotericina B (1mg./kg/día). Al quinto día se realizó abordaje quirúrgico transantral eliminando mucoperiostio de seno maxilar, y desbridamiento de etmoides posterior y esfenoides combinado con abordaje microquirúrgico transnasal que permitió completar la cirugía de las celdas etmoidales anteriores y receso frontal. No se evidenció destrucción ósea. El material se envió a estudio, resultando positivo para *mucor* solamente aquel obtenido del seno maxilar y negativo el obtenido en seno esfenoidal, etmoides y receso frontal. Se completaron 1.480 mg de anfotericina B (dosis total = 42 mg./kg.).

Se realizaron también lavados locales con anfotericina B (5 mg./día) y peróxido de hidrógeno. Durante el tratamiento, la paciente presentó diversas complicaciones: flebitis a repetición (que motivó la colocación de una vía central), nefrotoxicidad con caída del clearance de creatinina a 47 ml/min. (que se corrigió después de la disminución de la dosis de anfotericina durante 2 semanas) y anemia normocítica normocrómica con Hto=22% y Hb=7.9, que se trató con hierro oral y eritropoyetina subcutánea.

Se realizó nueva RMN a los 60 días que demostró compromiso del seno maxilar izquierdo con intensidad de partes blandas que

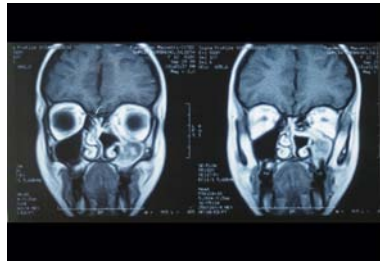


Fig. 9. RMN después de la 2da cirugía. Compromiso de seno maxilar. Etmoides libre.

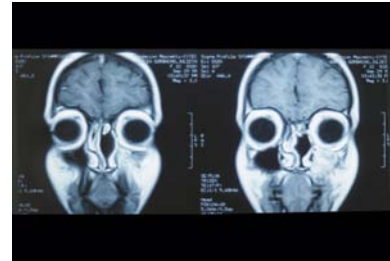


Fig. 10. RMN después de la 2da cirugía. Receso frontal libre.

se interpretó en primer lugar como mucosa hipertrófica edematizada.[Figuras 9-11]. Como diagnóstico diferencial se consideró la presencia de tejido de granulación o fibrosis en la cavidad sinusal. Si bien los resultados micológicos periódicos de secreciones nasales resultaron ser negativos para *mucor*, era la intención del equipo médico efectuar una reexploración quirúrgica, a lo cual los familiares se negaron. La paciente se encuentra asintomática, pero con persistencia del velamiento del seno maxilar desde julio/99.

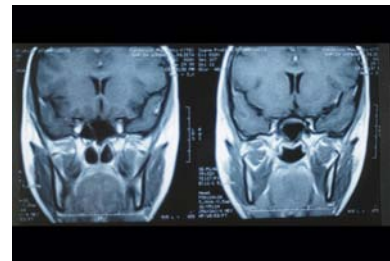


Fig. 11. RMN después de la 2da cirugía. Senos esfenoidales libres.

Taxonomía

El orden de los mucorales, perteneciente a la clase de los *Zigomicetes*, incluye a la familia de los *Mucoraceae*, que comprende la mayor parte de los patógenos para el hombre e incluye los géneros *Absidia*, *Apophisomices*, *Rhizomucor*, *Mucor* y *Rhizopus*. Los tres últimos son los causantes de la localización rinocerebral en el hombre.

Epidemiología

Los mucorales son saprófitos muy ubicuos en la naturaleza; se los encuentra en desechos

orgánicos, así como en el moho de frutas y pan. Se los ha aislado en cintas adhesivas no estériles, y si bien es un comensal en cavidad oral, fosas nasales y faringe, puede iniciar una infección fulminante bajo condiciones de compromiso inmunológico. Tienen crecimiento rápido y son poco sensibles a los cambios de temperatura. Las esporas pueden penetrar por vía inhalatoria depositándose en fosas nasales, senos paranasales o en pulmones. También pueden ingresar al organismo a través de la ingesta de alimentos contaminados o en forma directa a través de heridas.

Esta infección se produce más frecuentemente en pacientes inmunocomprometidos. Los factores predisponentes son: 1) Trastornos metabólicos (acidosis diabética, uremia, desnutrición grave); 2) Discrasias sanguíneas (leucemias, linfomas, anemia aplásica); 3) Tratamientos sistémicos (citostáticos, corticosteroides, inmunosupresores, deferoxamina); 4) Otras causas (Sida, drogadicción IV, trasplante de órganos sólidos y médula ósea[9,10], trauma severo, quemaduras extensas[19], postoperatorios prolongados)

El 90% de los afectados son diabéticos, pacientes con enfermedades oncohematológicas o traumatizados graves. En los últimos años se ha observado incremento de la infecciones en pacientes con Sida, trasplantados, drogadictos IV y pacientes en diálisis tratados con deferoxamina.[10]

Se ha demostrado la existencia de factores séricos que inhiben el desarrollo de los hongos del género *Rhizopus*. En pacientes diabéticos, particularmente en aquellos con cetoacidosis se ha observado el déficit de éstos factores. También existen alteraciones en macrófagos y neutrófilos que favorecen la infección en individuos susceptibles. Los corticoides actúan debilitando a los factores inhibidores normales del desarrollo de las esporas. Los factores locales como acidosis e hipoxia tisular favorecen el desarrollo del hongo. Se han descrito muy pocos casos de mucormicosis en pacientes no inmunocomprometidos, en los que el curso de la enfermedad es más benigno.

Patogenia

Una vez que las esporas han germinado en el sitio de la infección, las hifas tienden a invadir vasos sanguíneos, nervios, linfáticos y tejidos. Tienen predilección por las arterias, produciendo trombosis arterial e infartos tisulares, lo que aumenta la acidosis local. Los mucorales poseen un sistema de acetona-reductasa que facilita su crecimiento en medios ricos en glucosa y pH ácido. El hallazgo anatomopatológico característico es la invasión de los tejidos afectados por hifas anchas no septadas.[12]

Formas clínicas

Se trata de una infección oportunista que afecta a sujetos con algún trastorno predisponente; rara vez a individuos inmunocompetentes. Generalmente cursa en forma aguda, con comienzo y progresión rápidos, y evolución fatal si no se trata con prontitud. Existen varias formas clínicas de acuerdo a la puerta de entrada y el trastorno inmunológico que presenta el paciente.

Forma rinocerebral: Es la forma clínica más común. El agente más frecuentemente responsable es el *Rhizopus arrhizus*. Las esporas penetran por la mucosa oral, nasal o sinusal y se reproducen invadiendo los tejidos subyacentes afectando senos paranasales, órbita, base de cráneo, meninges, seno cavernoso y estructuras endocraneanas.

Los pacientes refieren obstrucción nasal, rinorrea oscura o sanguinolenta, dolor o anestesia facial, dolor orbitario, cefaleas y diplopía o amaurosis. Es usualmente de desarrollo y progresión rápida. Puede manifestarse con sinusopatía aguda, celulitis facial, y escaras necróticas oscuras de la mucosa nasal, cornetes y paladar, generalmente unilaterales. Posteriormente puede diseminarse a cavidad orbitaria, evidenciándose con proptosis, edema periorbitario, epifora, visión borrosa, oftalmoplejía y paresia de los pares craneales III, IV y VI, llegando a la ceguera cuando existe compromiso de los vasos orbitarios. La invasión endocraneana debe sospecharse cuando exista alteración del sensorio y la afectación funcional de otros pares craneales. Esta forma clínica puede complicarse con abscesos cerebrales. El LCR puede ser estéril y solo mostrar alteraciones inespecíficas. [1]

La forma de presentación más común es la aguda fulminante, comúnmente fatal; cursa con fiebre, cefaleas, letargo, celulitis facial, necrosis mucosa y diseminación rápida a cavidad orbitaria y base de cráneo en pocos días. [11]

La mucormicosis rinocerebral crónica es lentamente destructiva, la signosintomatología persiste por más de 4 semanas y su evolución es de semanas o meses. [6,7]

Las características más comunes de la forma crónica son la ptosis palpebral, proptosis, pérdida visual y oftalmoplejía y suele observarse generalmente en pacientes con diabetes y cetoacidosis. La incidencia de trombosis de la arteria carótida interna y del seno cavernoso es mayor en pacientes con presentación crónica. [7]

Forma pulmonar: Puede ocurrir por aspiración o por diseminación hemática o linfática de las esporas. Las condiciones predisponentes son: enfermedades oncohematológicas con neutropenia, el trasplante de órganos y uso prolongado de glucocorticoides. El paciente presenta fiebre, disnea y hemoptisis que puede ser masiva. Hay infarto pulmonar con necrosis y neumonía. La radiografía muestra infiltrado o cavitación uni o bilateral. La afección puede presentar curso agudo o subagudo; la primera se asocia a la forma diseminada, tiene alta mortalidad y difícil diagnóstico.

Forma cutánea: Se observa en diabéticos, grandes quemados y traumatizados con fracturas expuestas. Las lesiones primarias no son características y aparecen como nódulos subcutáneos con centro necrótico rodeado de un halo eritematoso.

Forma gastrointestinal: Es una forma clínica rara; las causas predisponentes más comunes son la malnutrición severa y la uremia. La penetración de las esporas se produce por vía oral. Las lesiones consisten en úlceras necróticas que pueden perforarse originando peritonitis. El paciente se presenta con dolor abdominal, náuseas, vómitos y hematemesis o hematoquezia. El curso es agudo y fatal; el diagnóstico frecuentemente se hace a través de la necropsia.

Forma diseminada: Se presenta en pacientes neutropénicos con enfermedades oncohematológicas. El hongo puede diseminarse al sistema nervioso central (SNC), piel, riñón, hígado y bazo. El curso clínico es rápidamente progresivo y fatal.

Otras formas: Se han reportado casos de afección primaria cardíaca, renal, osteoarticular, vesical, traqueal y mediastinal. También hay informes de abscesos cerebrales en relación con traumas (por inoculación directa de esporas) y en relación con drogadicción endovenosa.

Diagnóstico

Aunque la clínica y el diagnóstico por imágenes son sugerentes, el diagnóstico de certeza requiere la realización de biopsias y cultivos de las zonas afectadas que demuestren la invasión

de los tejidos por las hifas características. En la forma rinosinusal los estudios diagnósticos por imágenes (RMN y TAC) permiten evaluar la extensión de la enfermedad con precisión. Muestran la presencia de ocupación rinosinusal múltiple, engrosamiento mucoso nodular, destrucción ósea y ausencia de niveles hidroaéreos.

La masa ocupante suele ser hipointensa en T1 y T2 debido al componente sólido del crecimiento micótico que tiene alta concentración de proteínas y la presencia de manganeso.[9]

La invasión de la cavidad orbitaria suele estar indicada por el desplazamiento lateral y engrosamiento del músculo recto interno. La posterior invasión del espacio retro ocular se evidencia por un incremento de la densidad del ápex orbitario y engrosamiento del nervio óptico. Los cortes coronales son esenciales para evaluar el área correspondiente a lamina cribosa.

Las imágenes obtenidas en estos estudios pueden aparentar un tumor agresivo. Por lo tanto, ante la presencia de una masa con las características descritas en un paciente con diabetes mal controlada u otra enfermedad crónica debilitante, debe sospecharse la presencia de mucormicosis. La arteriografía puede mostrar defectos del llenado u oclusión arterial.

Las muestras utilizadas para el diagnóstico micológico son habitualmente secreciones, biopsias, fragmentos de tejido obtenidos por escarificación, etc. Todos los mucorales son semejantes en los tejidos y es necesaria la realización de cultivos para poder identificar géneros y especies. Tardan de 2 a 5 días en ser cultivados en medios comunes para hongos, sin cicloheximida (pues inhibe su crecimiento) e incubados a temperatura ambiente. Su desarrollo es rápido y muy

expansivo, cubriendo rápidamente la superficie del medio de cultivo.[12] La obtención de cultivos de secreciones positivos por si solos, para uno de estos hongos no tienen por si solo valor diagnóstico ya que puede tratarse de contaminantes o flora transitoria (comensal) del organismo. Por otro lado en casos confirmados de mucormicosis solamente el 60 % de los cultivos realizados a partir de secreciones nasales fueron positivos. El diagnóstico definitivo de la mucormicosis se establece por el examen histológico y cultivo del tejido infectado.[18] En microscopio, se observa un grado

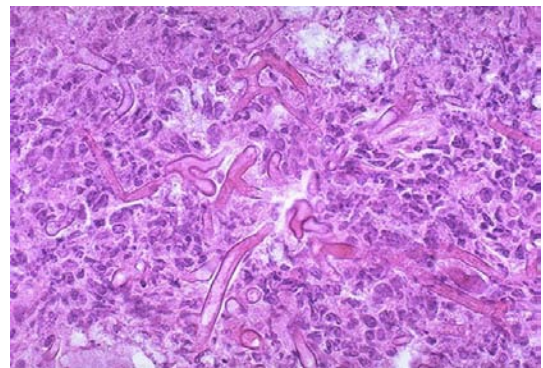


Fig. 12. Imagen correspondiente a preparado de tejido infectado con mucor. Tinción con hematoxilina-eosina.

variable de edema, necrosis tisular, acúmulos de neutrófilos, células plasmáticas y, a veces, células gigantes. La lesión más característica de la mucormicosis es la invasión de los vasos sanguíneos. Los Mucorales muestran una marcada predilección por atacar la pared de las arterias de cualquier calibre y menos frecuentemente de las venas. Esto ocasiona trombosis e infarto del área afectada. La invasión intra y peri neural por el hongo también ha sido descrita pero esta no es una característica patológica común. El hongo puede ser identificado por sus anchas hifas aseptadas con bifurcaciones en ángulo recto a intervalos regulares.[Figura 12] En contraste con la mayor parte de los hongos, los agentes de la mucormicosis pueden ser fácilmente visualizados en las preparaciones con hematoxilina-eosina.[12,18] Las tinciones habitualmente empleadas en micosis, tales como el PAS y el Gridley no son útiles.

Tratamiento

Se basa en el control de los factores predisponentes, el desbridamiento quirúrgico y la utilización de drogas antimicóticas. [1,14,15,19]

El desbridamiento quirúrgico agresivo es el elemento fundamental del tratamiento.[1,13,15]
Los avances en el tratamiento médico han permitido realizar cirugías más limitadas, que minimizan las pérdidas funcionales.[15]

Tradicionalmente el abordaje transantral ha sido el método de elección.

Segun Jiang RS, la cirugía rinosinusal endoscópica es factible en pacientes afectados por mucormicosis limitada a senos paranasales, ya sea como método único o en forma combinada con un abordaje externo.[8]

Se han reportado casos operados con muy buenos resultados utilizando cortes por congelación como guía intra quirúrgica; generando de este modo menor morbilidad.[9]

La droga antimicótica de elección es la Anfotericina B, que debe ser administrada en infusión EV lenta (de 2 a 6 hs.) en dosis de 1 a 1.5 mg. / kg / día para la forma tradicional o de 3 a 5 mg./kg/día para la formulación liposomal hasta llegar a una dosis total de 2 grs. aproximadamente.[1,15] Se suelen observar efectos colaterales como fiebre, escalofríos, reacciones anafilácticas, flebitis, nefrotoxicidad y anemia normocítica / normocrómica. La forma liposomal presenta menor toxicidad y mayor difusión en los tejidos.[14]

Uno de los principales efectos de la Anfotericina B es el daño oxidativo de las membranas celulares micóticas. Altas concentraciones de oxígeno en los tejidos actuarían como potenciador de dicho efecto.[15]

Las irrigaciones locales con anfotericina B son un procedimiento adyuvante lógico, dadas las dificultades para la perfusión de las áreas afectadas por la infección distales a las trombosis.[19]

La administración de oxígeno con cámara hiperbárica tiene efecto fungicida directo. Crea además aumento de la tensión de oxígeno en los márgenes del proceso patológico y aumenta la oxigenación de los tejidos distalmente a las arterias subocluidas, haciendo decrecer la acidosis local e inhibiendo de este modo el desarrollo micótico. [5,16]

Discusión

La mucormicosis es una infección oportunista producida por hongos del orden de los Mucorales de muy mal pronóstico.

Típicamente se observa en individuos inmunocomprometidos.

Existen varias formas clínicas de la enfermedad pero la rinocerebral es la más importante por su frecuencia.

El caso presentado se enmarca dentro de la forma rinocerebral crónica sin haberse podido encontrar factores predisponentes, contrariamente a lo comúnmente observado para esta enfermedad.

El método más confiable para lograr el diagnóstico es identificar las hifas por medio del examen directo y cultivo del tejido infectado.

La sobrevida es rara cuando existe compromiso endocraneano. El pronóstico dependerá de: un diagnóstico temprano, control de la patología de fondo, desbridamiento quirúrgico suficientemente amplio y tratamiento antimicótico adecuado.

Bibliografía

1. Alleyne CH Jr, Vishteh AG, Spetzler RF, Detwiler PW: "Long-term survival of a patient with invasive cranial base

rhinocerebral mucormycosis treated with combined endovascular, surgical, and medical therapies: case report. Neurosurgery

- 1999 Dec;45(6):1461-3; discussion 1463-4
2. Cangiano G, Longo F, Cangiano R: "**Benign maxillofacial mucormycosis. Report of a case and review of the literature.** Minerva Stomatol 1998 Nov;47(11):613-6
 3. Del Valle Zapico A, Rubio Suarez A, Mellado Encinas P, Morales Angulo C, Cabrera Pozuelo E: "**Mucormycosis of the sphenoid sinus in an otherwise healthy patient. Case report and literature review.** J Laryngol Otol 1996 May;110(5):471-3
 4. Featherston P. **Mucormycosis: estudio de cinco casos hallados en los Hospitales San Juan de Dios y Sor María Ludovica.** Rev. Arg de Microbiología. Vol 30- 04 1998.
 5. Ferguson BJ, Mitchell TG, Moon R, Camporesi EM, Farmer: "**Adjunctive hyperbaric oxygen for treatment of rhinocerebral mucormycosis.** J Rev Infect Dis 1988 May-Jun;10(3):551-9
 6. Finn DG, Farmer JC Jr: "**Chronic mucormycosis.** Laryngoscope 1982 Jul;92(7 Pt 1):761-6
 7. Harril WC, Stewart MG, Lee AG, Cernoch P: "**Chronic rhinocerebral mucormycosis.** Laryngoscope 1996 Oct;106(10):1292-7
 8. Jiang RS, Hsu CY: "**Endoscopic sinus surgery for rhinocerebral mucormycosis.** Am J Rhinol 1999 Mar-Apr;13(2):105-9
 9. Langford JD; McCartney DL; Wang RC. **Frozen section--guided surgical debridement for management of rhino-orbital mucormycosis.** - *Am J Ophthalmol* - 1997 Aug; 124(2): 265-7
 10. McDevitt GR Jr, Brantley MJ, Cawthon MA: "**Rhinocerebral mucormycosis: a case report with magnetic resonance imaging findings.** Clin Imaging 1989 Dec;13(4):317-20
 11. McNulty JS: "**Rhinocerebral mucormycosis: predisposing factors.** Laryngoscope 1982 Oct;92(10 Pt 1):1140-3
 12. Moss AL: "**Rhinocerebral mucormycosis.** Ann Plast Surg 1982 Nov;9(5):431-5
 13. Negroni R, Rubinstein P. **Micosis broncopulmonares.** 2da Ed. 1981. Ed. Beta SRL. Pag: 170-178.
 14. Ochi JW, Harris JP, Feldman JI, Press GA: "**Rhinocerebral mucormycosis: results of aggressive surgical debridement and amphotericin B.** Laryngoscope 1988 Dec;98(12):1339-42
 15. Pardal Refoyo JL, Chocarro Martinez A, Brezmes Valdivieso MF, Parra Perez C: "**Treatment review in rhinocerebral mucormycosis.** An Otorrinolaringol Ibero Am 1998;25(1):45-56 .
 16. Peterson KL, Wang M, Canalis RF, Abemayor E: "**Rhinocerebral mucormycosis: evolution of the disease and treatment options.** Laryngoscope 1997 Jul;107(7):855-62
 17. Price JC, Stevens DL: "**Hyperbaric oxygen in the treatment of rhinocerebral mucormycosis.** Laryngoscope 1980 May;90(5 Pt 1):737-47
 18. Quattrococo G, Pignatta P, Dimanico U, Tarenzi L, Baggione P: "**Rhinocerebral mucormycosis and internal carotid artery thrombosis in a previously healthy patient.** Acta Neurol Belg 1990;90(1):20-6
 19. Rangel-Guerra RA, Martinez HR, Saenz C, Bosques-Padilla F, Estrada-Bellmann I: "**Rhinocerebral and systemic mucormycosis. Clinical experience with 36 cases.** J Neurol Sci 1996 Nov;143(1-2):19-30
 20. Stern LE, Kagan RJ: "**Rhinocerebral mucormycosis in patients with burns: case report and review of the literature.** J Burn Care Rehabil 1999 Jul-Aug;20(4):303-6
 21. Sugar AM: "**Agents of Mucormycosis and related species**" in Mandell/Douglas/Bennett's, Principles and Practice of Infections Diseases. Fifth Ed, Churchill-Livingstone 2000, ch. 249, pp 2685-2695.

